

Cerebralna paraliza i pridružena neurorazvojna odstupanja u djece s kortikalnom disgenezom

Šimić Klarić, Andrea; Kolundžić, Zdravko; Šimić, Želimir; Đaković, Ivana; Gotovac, Nikola; Mejaški Bošnjak, Vlatka

Source / Izvornik: **Paediatrica Croatica, 2014, 58, 295 - 299**

Journal article, Published version

Rad u časopisu, Objavljena verzija rada (izdavačev PDF)

<https://doi.org/10.13112/PC.2014.52>

Permanent link / Trajna poveznica: <https://urn.nsk.hr/urn:nbn:hr:267:709670>

Rights / Prava: [In copyright](#) / [Zaštićeno autorskim pravom.](#)

Download date / Datum preuzimanja: **2024-07-28**

Repository / Repozitorij:

[Repository of General County Hospital Požega](#)

Cerebralna paraliza i pridružena neurorazvojna odstupanja u djece s kortikalnom disgenezom

Andrea Šimić Klarić¹, Zdravko Kolundžić¹, Želimir Šimić², Ivana Đaković³, Nikola Gotovac¹, Vlatka Mejaški Bošnjak³

Kortikalna disgeneza je spektar anomalija mozga uključenih u poremećaj razvoja moždane kore, nastao zbog poremećaja migracije neurona. Prikazujemo dva dječaka s cerebralnom paralizom i pridruženim neurorazvojnim odstupanjima zbog kortikalne disgeneze. Prvi bolesnik je petogodišnji dječak u kojeg je u dobi od šest mjeseci zamijećen ljevostrani hemiparetski razvoj. U elektroencefalogramu (EEG) uočeno je žarište desno centro-temporalno, a na magnetskoj rezonanciji (MRI) mozga vidljiva je anomalija razvoja moždane kore u smislu operkulum sindroma desno. Provodi se fizikalna terapija te zbog artikulacijskih poteškoća i logoterapija. Dosad nije imao konvulzije. Drugi bolesnik je dječak koji od dojenačke dobi ima ljevostrani hemiparetski razvoj. Rođen je u 33. tjednu gestacije, a imao je i perinatalnu infekciju. Zbog povišenog IgG-a na citomegalovirus, obavljen je PCR u urinu i serumu koji je bio pozitivan, ali bez indikacija za terapiju gancikloviro. U dobi od tri godine dječak pokazuje jednostrani spastični obrazac cerebralne paralize lijevo. U EEG-u se registriraju šiljci preko desne hemisfere s tendencijom sekundarnoj generalizaciji. Na MR-u mozga vidljiv je poremećaj migracije neurona u smislu pahigirije obostrano. Kod dječaka se provode vježbe medicinske gimnastike, radna terapija te zbog usporenog govorno-jezičnog razvoja i logoterapija. Dosad nije imao konvulzije, a nalaz EEG-a je nepromijenjen. Neurorazvojni ishod naših bolesnika s kortikalnom disgenezom obilježavaju cerebralna paraliza s pridruženim neurorazvojnim odstupanjima, poremećajem jezičnog razvoja te rizikom za pojavu epilepsije (žarišno promijenjen EEG). Kortikalnu disgenezu je moguće prikazati samo MRI-om mozga, a treba je uzeti u obzir kao mogući uzrok cerebralne paralize.

Ključne riječi: cerebralna paraliza; poremećaj migracije neurona; dijete, preškolsko

UVOD

Malformacije razvoja moždane kore heterogena su skupina poremećaja proliferacije neurona i glijne, migracije neurona te organizacije moždane kore (1). Karakterizira ih ekotopična lokalizacija neurona u moždanoj kori (2). Najčešći uzroci malformacijama razvoja moždane kore su genske mutacije, intrauterine infekcije, traume i vaskularno-hipoksični događaji (3, 4). Klasifikacije (5) malformacija moždane kore razlikuju 30-ak različitih entiteta, od kojih se najčešće dijagnosticiraju lizencefalija, polimikrogirija, nodularna heterotopija i fokalna kortikalna displazija (6, 7).

Kliničke manifestacije variraju od asimptomatskih do neurorazvojnih poremećaja i epilepsije. Malformacije razvoja moždane kore mogu biti uzrokom cerebralne paralize, epi-

lepsije, intelektualnih poteškoća te pridruženih neurorazvojnih odstupanja kao što su usporen razvoj govora i poteškoće vida. Kako klinička slika, tako i elektroencefalografski (EEG) nalaz ovisi o funkciji zahvaćene regije mozga. Kortikalna disgeneza najčešće se klinički prikazuje epilepsijom. Do pojave epilepsije dolazi zbog neravnoteže inhibitornih i ekscitacijskih neurotransmitera pri poremećenoj

¹ Opća županijska bolnica, Požega, Osječka 106, Požega

² Dom zdravlja Požega

³ Klinika za pedijatriju Klinike za dječje bolesti Zagreb, Klaićeva 16, Zagreb

Adresa za dopisivanje:

Doc. dr. sc. Andrea Šimić Klarić, dr. med., Opća županijska bolnica, Požega, Osječka 106, 34000 Požega, e-mail: andrea.simic-klaric@po.t-com.hr

Primljeno/Received: 31. 1. 2014., Prihvaćeno/Accepted: 12. 3. 2014.

organizaciji korteksa (8). Ako su ovi poremećaji povezani s epilepsijom, ona je uglavnom parcijalna i često refraktorna na lijekove. U obzir tada dolazi neurokirurško liječenje (1). Istraživanja navode na to da je 25-40% farmakorezistentnih epilepsija uzrokovano kortikalnom disgenezom (3). Teže malformacije kortikalnog razvoja dijagnosticiraju se rano u djetinjstvu zbog težine kliničke slike, a blaže se malformacije otkriju najčešće nakon pojave epilepsije. Malformacije razvoja moždane kore postale su lakše dostupne dijagnozi, zahvaljujući raširenoj upotrebi magnetske rezonancije (MR) u slikovnoj dijagnostici mozga (6).

PRIKAZI BOLESNIKA

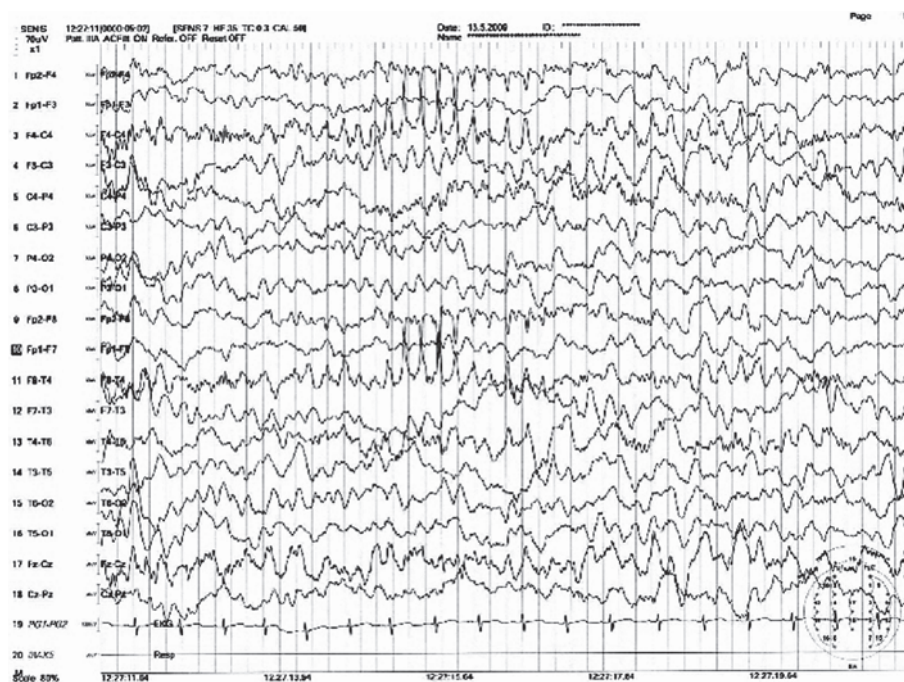
Naš prvi bolesnik je dječak sad u dobi od pet godina, koji dolazi s kliničkom slikom ljevostrane hemipareze. Obiteljska anamneza bolesnika je neupadljiva. Drugo je dijete mladih i zdravih roditelja. Trudnoća je bila komplicirana prijetecim prijevremenim porođajem te infekcijama *Escherichijom coli* i *Chlamydijom trachomatis*. Održavana je tokolizom i mirovanjem, a infekcije su liječene antibioticima. Porođaj je bio u terminu, uredan, a dijete je rođeno s porođajnom masom od 3930 grama uz APGAR 10. U novorođenačkoj dobi bolesnik je imao produljenu hiperbilirubinemiju. Ultrazvuk kukova u novorođenačkoj dobi bio je uredan, a na ultrazvuku mozga tada je uočeno intrakranijsko krvarenje prvog k drugom stupnju obostrano. Otoakustička emisija radi probira sluha dala je uredne rezultate.

Prvi neuropedijatrijski pregled obavljen je u dobi od šest mjeseci, kad majka opaža da se dijete slabije služi lijevom rukom. Tada se u neurološkom statusu zamjećuje ljevostrani

hemiparetski obrazac razvoja uz prisutnu hipersalivaciju. Nije uočena dizmorfija. U EEG-u se uočavaju šiljci centralno temporalno desno (Slika 1). Magnetskom rezonancijom mozga registriran je razvojni poremećaj morfolofije moždane kore u području desne cerebralne hemisfere, koji zahvaća gotovo cijelo frontalno parijetalno područje te gornji i srednji desni temporalni girus. U navedenim regijama nalazi se polimikrogirija u kombinaciji s pahigirijom, što upućuje na poremećaj migracije neurona u ranoj fazi fetalnog razvoja mozga, u smislu operkulum sindroma desno (Slika 2). Angiografski prikaz mozga magnetskom rezonancijom je uredan. Kod dječaka je od dojenačke dobi provedena rehabilitacija prema Vojti, a zbog usporenog govorno-jezičnog razvoja u logopedskom je tretmanu.

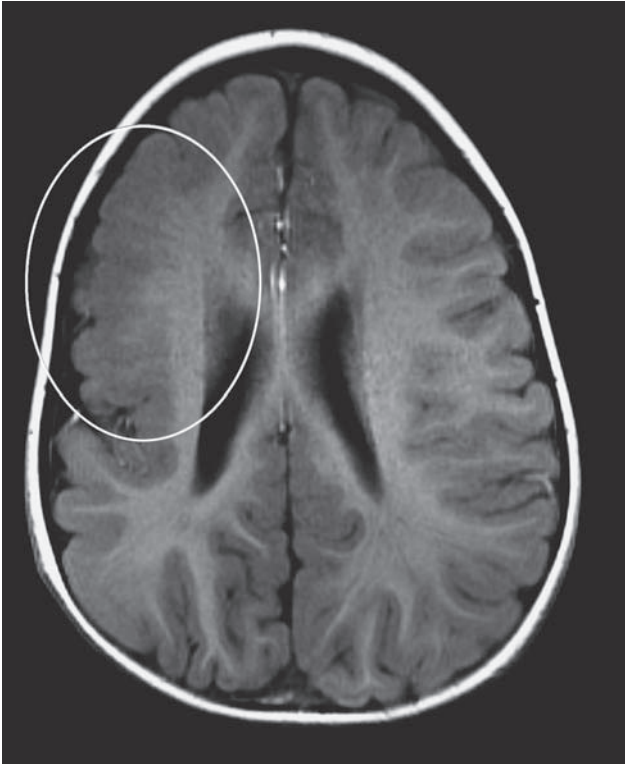Dječak ima primarno oštećen motorički razvoj, u smislu jednostrane cerebralne paralize. I dalje ima stacionaran nalaz EEG-a sa žarišnim promjenama centralno temporalno desno, ali nije imao konvulzije. Osim artikulacijskih poteškoća, ostali kognitivni status je uredan. Vidni i slušni evocirani potencijali su uredni.

Drugi bolesnik je trogodišnji dječak koji također ima ljevostranu hemiparezu vidljivu od dojenačke dobi. Treće je dijete u obitelji zdravih roditelja. U obiteljskoj anamnezi se ističe starija sestra koja je bolovala od epilepsije, bez organskog supstrata na slikovnoj dijagnostici mozga. Majčina je trudnoća bila komplicirana insuficijencijom vrata maternice, zbog čega je održavana tokoliticima i serklažom. Iz cervikalnog brisa izoliran je beta-hemolitički streptokok skupine B. Dječak je rođen u 33. tjednu gestacije vaginalno, uz stav zatkom, a tijekom porođaja imao je pupkovinu omotanu



SLIKA 1. EEG snimak prvog bolesnika u dobi od 1 godine

oko vrata. Majka je intrapartalno primala antibiotik. Dječak je liječen antibioticima zbog kasne perinatalne infekcije meticilin rezistentnim zlatnim stafilokokom i ESBL (extended spectrum beta lactamase) *Klebsiellom pneumoniae*, ali bez infekcije središnjeg živčanog sustava. Na UZV-u mozga u novorođenačkoj dobi uočeno je intrakranijsko krvarenje



SLIKA 2. MRI mozga prvog bolesnika

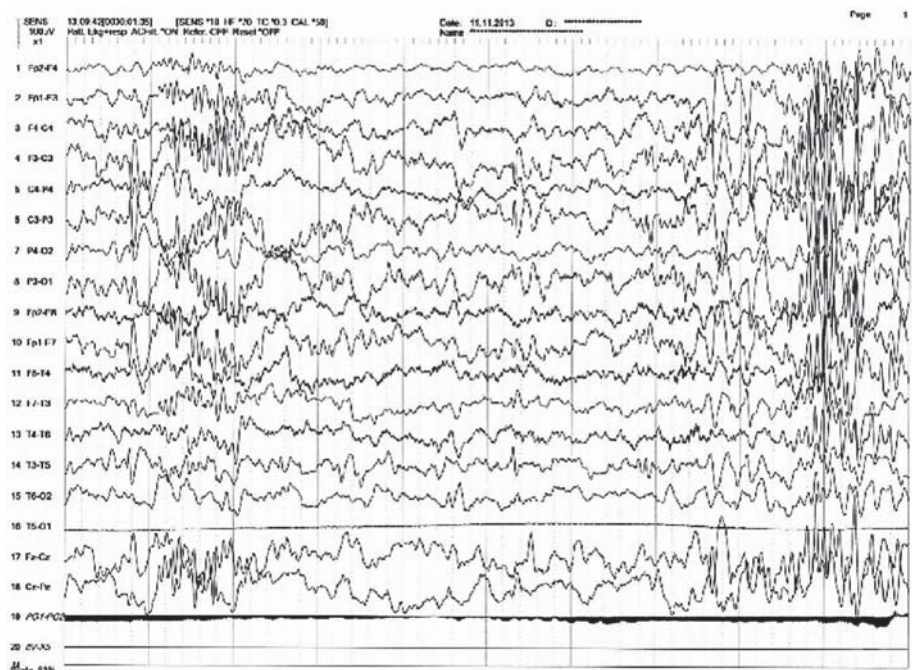
drugog prema trećem stupnju obostrano. Zbog povišenog IgG-a (imunoglobulin G) na citomegalovirus učinjen je PCR (engl. *polymerase chain reaction*) u urinu i serumu, koji je bio pozitivan, ali bez indikacije za terapiju ganciklovirom. Kod dječaka je provedena rehabilitacija. Prohodao je sa 22 mjeseca.

U dobi od 2,5 godine u EEG-u se registriraju bifazični šiljci i šiljak val kompleksi centralno temporalno parijetalno desno s tendencijom sekundarnoj generalizaciji (Slika 3). Na MRI-u mozga vidljiva je kompletna disorganizacija, simplifikacija i redukcija giralnog i sulkusnog uzorka obaju precentralnih i obaju postcentralnih girusa te angularnih girusa obaju parijetalnih režnjeva s izrazitim zadebljanjem korteksa sive moždane tvari, u smislu obostrane pahigirije (Slika 4).

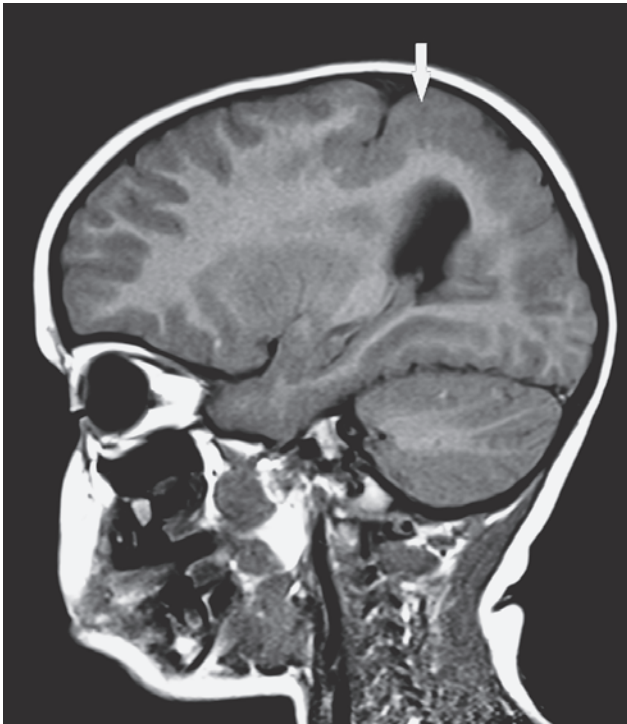Njegov psihomotorički razvoj promijenjen je dominantno u području motorike, u smislu ljevostranog hemiparetskog razvoja. Nije prisutna dizmorfija u kliničkom statusu. Kod dječaka se provode vježbe medicinske gimnastike, radna terapija, a zbog usporenog govorno-jezičnog razvoja u logopedskom je tretmanu. Dosad nije imao konvulzije, a nalaz EEG-a je nepromijenjen. Ostali kognitivni razvoj je u granicama normale. Evocirani slušni i vidni potencijali su uredni, kao i oftalmološka obrada.

RASPRAVA

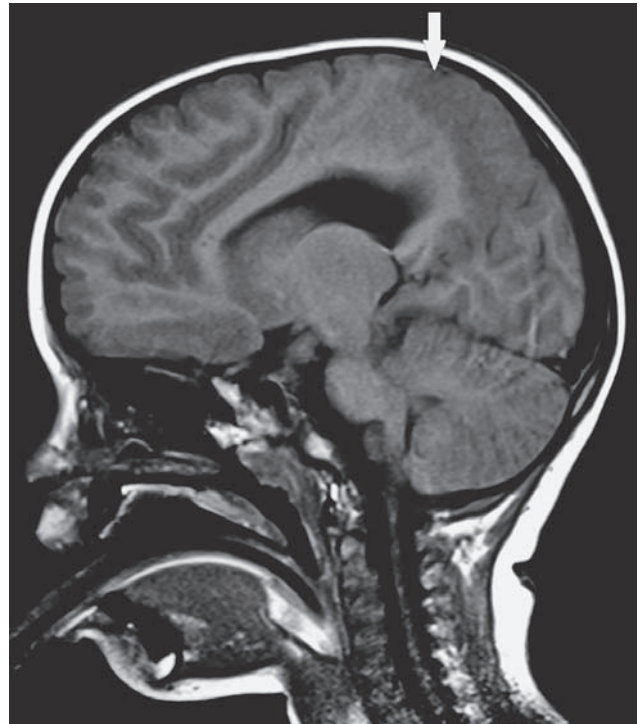U ovom radu prikazujemo dva bolesnika s malformacijom razvoja moždane kore u smislu kortikalne disgeneze. Prvi bolesnik ima polimikrogiriju u kombinaciji s pahigirijom, što upućuje na poremećaj migracije neurona u ranoj fazi fetal-



SLIKA 3. EEG snimak drugog bolesnika u dobi od 3 godine



SLIKA 4A. Sagitalni presjek MRI-a mozga drugog bolesnika (desna hemisfera). Stanjena siva moždana tvar i reduciran broj sulkusa u postcentralnom dijelu parijetalnog režnja (strjelica)



SLIKA 4 B. Sagitalni presjek MRI-a mozga drugog bolesnika (lijeva hemisfera). Siva tvar (strjelica) i bijela tvar su stanjene, s reduciranom giracijom postcentralnog dijela lijevog parijetalnog režnja.

nog razvoja mozga, a prikazuje se kao operkulum sindrom. Kod drugog bolesnika uočena je obostrana pahigirija. Oba dječaka imaju neurološki razvoj kompliciran primarno motoričkim odstupanjima u smislu cerebralne paralize, i to kod obojice jednostrane spastične (9-11). Oba dječaka imaju žarišno promijenjen EEG, što nosi povećan rizik za razvoj epilepsije, ali još ni jedan nije imao konvulzije. Također, obojica imaju poteškoće u govorno-jezičnom razvoju. Bolesnici su bez dizmorfije pa je isključena povezanost s neurogenetskim sindromima.

S obzirom na uzrok kortikalne disgeneze, poznato je da je to najčešće genska mutacija, intrauterina infekcija, trauma ili vaskularno-hipoksični incident tijekom trudnoće ili porođaja. Oba su dječaka rođena iz komplicirane trudnoće s prijetnjom prijevremenog porođaja, koji se u slučaju drugog dječaka zaista i dogodio, pa je rođen kao nedonoščić. U obje trudnoće majke su imale i bakterijske infekcije. Drugi je bolesnik imao konatalnu citomegalovirusnu infekciju, koja je kod njega i mogući uzrok poremećaju migracije neurona.

Poremećaji migracije neurona prije su opisivani u ljudi koji su intrauterino bili izloženi infekcijama, kao i na animalnim modelima. Neki virusi (CMV, herpes virus, HIV, rubella), a također i *Streptococcus skupine B*, toksoplazmaza, kao i korioamnionitisi druge etiologije, mogu utjecati na razvoj mozga fetusa, pri čemu se povezuju s poremećajima migracije neurona (12).

Citomegalovirusna infekcija poznata je kao jedan od uzroka poremećaja migracije neurona (13). Citomegalovirusna infekcija utječe na broj neurona te na njihovu migraciju, jer uzrokuje aberantno gibanje neurona pri migraciji. Posljedično tome nastaju malformacije razvoja moždane kore. Što se u trudnoći infekcija ranije javi, to su mogućnosti za ovakav ishod veće (13-15).

Najčešća klinička slika djece s malformacijama razvoja moždane kore je epilepsija. Tako se teže malformacije moždane kore dijagnosticiraju rano zbog težine kliničke slike, dok se blaže malformacije dijagnosticiraju najčešće tek nakon pojave epilepsije. No naši se bolesnici nisu prezentirali kliničkom slikom epilepsije, barem zasad, usprkos patološki promijenjenom EEG-u, nego primarno motoričkim odstupanjima u smislu cerebralne paralize.

Ovim radom želimo naglasiti mogućnost prezentacije kortikalne disgeneze kliničkom slikom cerebralne paralize. Poznato je da 9% ukupnih uzroka cerebralne paralize čine malformacije razvoja moždane kore (10, 11), tako da je kod bolesnika s kliničkom slikom cerebralne paralize potrebno misliti i na poremećaj migracije neurona kao mogući uzrok. Koji tip cerebralne paralize će se razviti kod bolesnika s poremećajem migracije neurona, ovisi o anatomskom smještaju disgeneze, kao i o vremenu kad je poremećaj nastao. Ako nastane rano u trudnoći, postoji mogućnost reorganizacije moždanog korteksa, pa se razvijaju neuronalni

putovi koji umanjuju učinak disgeneze na neurološki razvoj. U našem radu oba su bolesnika razvila jednostranu spastičnu cerebralnu paralizu, ali je prvi imao jednostranu, a drugi obostranu malformaciju razvoja moždane kore.

Poremećaji migracije neurona često su povezani s poremećajem govorno-jezičnog razvoja zbog asimetričnog obrazca razvoja auditornog korteksa (7). U bolesnika s operkulum sindromom govorno-jezične poteškoće u pravilu su prisutne, uz hipersalivaciju (18). Tako su u naših bolesnika govorno-jezična odstupanja nastala zbog poremećaja razvoja moždane kore, ali i motoričkih teškoća izgovora u sklopu primarno izraženih odstupanja motorike u smislu cerebralne paralize.

ZAKLJUČAK

Neurorazvojni ishod naših bolesnika s kortikalnom disgenozom obilježavaju primarno motoričke poteškoće u smislu cerebralne paralize, uz pridružena neurorazvojna odstupanja, rizik za razvoj epilepsije zbog žarišno promijenjenog EEG-a te odstupanja u razvoju govora. Kortikalnu disgenozu treba uzeti u obzir pri otkrivanju etiologije cerebralne paralize, a konačnu dijagnozu moguće je postaviti samo magnetskom rezonancijom mozga.

NOVČANA POTPORA/FUNDING

Nema/None

ETIČKO ODOBRENJE/ETHICAL APPROVAL

Nije potrebno/None

DOPRINOSI AUTORA/DECLARATION OF AUTHORSHIP

Šimić Klarić A. – pisanje rada, analiza podataka/writing paper, data analysis

Kolundžić Z. – tumačenje podataka/data interpretation

Šimić Ž. – pretraživanje literature/literature search

Đaković I. – pisanje rada/writing paper

Gotovac N. – izrada slika/figure making

Mejaški Bošnjak V. – klinički osvrt/clinical review

SUKOB INTERESA/CONFLICT OF INTEREST

Autori su popunili *the Unified Competing Interest form* na www.icmje.org/coi_disclosure.pdf (dostupno na zahtjev) obrazac i izjavljuju: nemaju potporu niti jedne organizacije za objavljeni rad; nemaju financijsku potporu niti jedne organizacije koja bi mogla imati interes za objavu ovog rada u posljednje 3 godine; nemaju drugih veza ili aktivnosti koje bi mogle utjecati na objavljeni rad./All authors have completed the *Unified Competing Interest form* at www.icmje.org/coi_disclosure.pdf (available on request from the corresponding author) and declare: no support from any organization for the submitted work; no financial relationships with any organizations that might have an interest in the submitted work in the previous 3 years; no other relationships or activities that could appear to have influenced the submitted work.

LITERATURA

1. Foldvary-Schaefer N, Bautista J, Andermann F, Cascino G, Spencer S. Focal malformations of cortical development. *Neurology*. 2004;62 (Suppl 3):S14-9. <http://dx.doi.org/10.1212/01.WNL.0000115335.53381.2D>
2. Barkovich AJ, Chuang SH, Norman D. MR of neuronal migration anomalies. *AJNR*. 1987;8:1009-17.
3. Guerrini R, Holthausen H, Parmeggiani L, et al. Epilepsy and malformations of the cerebral cortex. In: Roger J., Bureau M., Dravet C., eds. *Epileptic Syndromes in Infancy, Childhood and Adolescence*. 3rd ed. London: John Libbey; 2002:457-79.
4. Guerrini R, Dobyns WB, Barkovich AJ. Abnormal development of the human cerebral cortex: genetics, functional consequences and treatment options. *Trends Neurosci*. 2008;31:154-62. <http://dx.doi.org/10.1016/j.tins.2007.12.004>
5. Barkovich AJ, Guerrini R, Kuzniecky RI, Jackson GD, Dobyns WB. A developmental and genetic classification for malformations of cortical development: update 2012. *Brain* 2012;135:1348-69.
6. Kuzniecky RI, Barkovich AJ. Malformations of cortical development and epilepsy. *Brain Dev*. 2001;23:2-11. [http://dx.doi.org/10.1016/S0387-7604\(00\)00195-9](http://dx.doi.org/10.1016/S0387-7604(00)00195-9)
7. Güngör S, Yalnizoğlu D, Turanlı G, Saatçi I, Erdoğan-Bakar E, Topçu M. Malformations of cortical development: clinical spectrum in a series of 101 patients and review of the literature (Part I). *Turk J Pediatr*. 2007;49:120-30.
8. Spreafico R, Tassi L. Cortical malformations. *Handb Clin Neurol*. 2012;108:535-57. <http://dx.doi.org/10.1016/B978-0-444-52899-5.00047-2>
9. Surveillance of Cerebral Palsy in Europe: a collaboration of cerebral palsy surveys and registers. *Dev Med Child Neurol*. 2000;42:816-24.
10. Mejaški Bošnjak V. Smjernice Hrvatskog društva za dječju neurologiju za cerebralnu paralizu. *Paediatr Croat*. 2012;52:157-62.
11. Mejaški Bošnjak V, Đaković I. Europska klasifikacija cerebralne paralize. *Paediatr Croat*. 2013;57:93-7.
12. Ledger WJ. Perinatal infections and fetal/neonatal brain injury. *Curr Opin Obstet Gynecol*. 2008;20:120-8. <http://dx.doi.org/10.1097/GCO.0b013e3282f734db>
13. Tešović G. Konatalna citomegalovirusna bolest. *Paediatr Croat*. 2011;55 (Supl 1):127-30.
14. Cheeran MCJ, Lokensgard JR, Schleiss MR. Neuropathogenesis of congenital cytomegalovirus infection. Disease mechanism and prospects for intervention. *Clin Microbiol Rev*. 2009;22:99-126. <http://dx.doi.org/10.1128/CMR.00023-08>
15. Shinmura Y, Kosugi I, Aiba-Masago S, et al. Disordered migration and loss of virus-infected neuronal cells in developing mouse brains infected with murine cytomegalovirus. *Acta Neuropathol*. 1997;93:551-7. <http://dx.doi.org/10.1007/s004010050651>
16. Bošnjak VM, Đaković I, Đuranović V, Lujčić L, Krakar G, Marn B. Malformations of cortical development in children with congenital cytomegalovirus infection - A study of nine children with proven congenital cytomegalovirus infection. *Coll Antropol*. 2011;35 (Suppl 1):229-34.
17. Richard IW, Michael IS. Neurobiology of specific language impairment. *J Child Neurol*. 2004;19:471-81.
18. Donders J, Mullarkey JK, Allchin J. Congenital bilateral perisylvian syndrome: a case study. *Clin Neuropsychol*. 2009;23:276-85. <http://dx.doi.org/10.1080/13854040802220042>

SUMMARY

Cerebral palsy and associated neurodevelopmental impairments in children with cortical dysgenesis

A. Šimić Klarić, Z. Kolundžić, Ž. Šimić, I. Đaković, N. Gotovac, V. Mejaški Bošnjak

Cortical dysgenesis is included in the spectrum of developmental brain anomalies due to neuronal migration disorder. This paper presents the cases of two boys with cerebral palsy and associated neurodevelopmental impairments due to cortical dysgenesis. The first patient is a boy at the age of 5 years who was diagnosed with left-sided hemiparesis. Electroencephalogram showed focal right-sided centrotemporal spikes, and magnetic resonance of the brain displayed cerebral cortex malformation consistent with opercular syndrome of the right hemisphere. The child is included in physiotherapy and, due to articulation impairments, speech and language therapy. Until now, he has not experienced seizures. The other patient has developed left-sided hemiparesis since infancy. He was born in the 33rd week of gestation and had perinatal infection. Serum level of cytomegalovirus (CMV) IgG and polymerase chain reaction in urine and serum were positive, but ganciclovir therapy was not indicated. At the age of 3 years, the boy developed unilateral spastic cerebral palsy. Electroencephalogram showed spikes over the right hemisphere with a tendency to generalize. Magnetic resonance of the brain showed neuronal migration disorder in terms of bilateral pachygyria. The boy is involved in physiotherapy, occupational therapy and speech and language therapy due to delayed speech development. Seizures have not occurred to date. Electroencephalographic discharges are still present. In conclusion, neurodevelopmental outcomes of our patients with cortical dysgenesis are marked with cerebral palsy with associated neurodevelopmental impairments, speech and language disorders, and a risk of developing epilepsy due to abnormal electroencephalogram. We conclude that cortical dysgenesis should be taken in consideration as a possible cause of cerebral palsy. Correct visualization may be obtained by magnetic resonance imaging of the brain.

Keywords: cerebral palsy; neuronal migration disorder; child, preschool